

Mathematische Methoden der Bildverarbeitung zur Automatisierten Navigation bei endoskopischer Behandlung von abdominellen Aortenaneurysmen — Computerunterstützte Implantation eines Stentgrafts

Peter Keitler

7. Mai 2003

1 Problembeschreibung

In der Herzchirurgie stellt die Behandlung von Erkrankungen der thorakalen und abdominellen Aorta (Hauptschlagader des menschlichen Körpers) mit Endovaskularprothesen eine sichere und gut durchführbare Methode mit guter klinischer Effektivität dar. Ein sogenannter Stent als röhrenförmiges Gittergeflecht wird mittels eines Katheters gefaltet in das Femoralgefäß der Leiste in die Aorta eingebracht und stellt dort entfaltet die Öffnung des Lumens sicher. Mit dem Stentgraft der Aorta steht eine schonende endovaskuläre Therapie zur Verfügung, die mit einem wesentlich geringeren Risiko assoziiert ist als der komplette Gefäßersatz am eröffneten Brustkorb. Die Indikationen zur Stent- Therapie stellen nicht nur Aorten-Aneurysmen (umschriebene Erweiterungen) dar, sondern auch akute und chronische Typ-B-Dissektionen (Aufspaltung der Wandschichten eines Gefäßes). Die Diagnostik wie Abmessung des Befundes, Einschätzung der anatomischen Lagebeziehung und Indikationsstellung zur Operation durch den Herz- und Gefäßchirurgen oben genannter Aortenerkrankungen erfolgt mittels Schichtaufnahmen in der Computertomographie.

Die Prozedur des Einbringens des Stents, das Verschieben durch den Katheter im erkrankten Gefäß, die Lokalisation des Stents, die korrekte Platzierung und das Entfalten des Stents in der Aorta erfolgen ohne direkte Sicht. Der Operateur hat während des

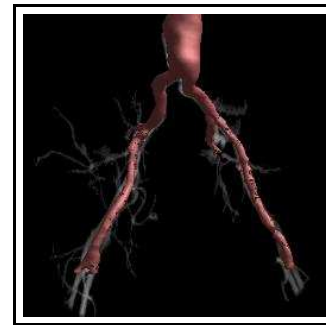


Abbildung 1: Abdomineller Aorta Aneurysmus (Ausschnitt einer gefilterten CT-Aufnahme)

Eingriffs und postoperativ lediglich indirekte Kontrollmöglichkeit über die Lage des Stents mittels eines sogenannten C- Bogens (Röntgenbildverstärker).

Eine Navigation während der Operation durch Überlagerung des präoperativ erhobenen CT¹-Datensatzes mit Röntgenaufnahmen des C-Bogens im OP ist das Ziel.

Die Kontrolle mittels C-Bogen² ist aufwendig und anfällig. Sie geht mit einer erheblichen Strahlenbelastung für Patient und Operateur einher und kann durch unterschiedliche Faktoren negativ beeinflusst werden, zum Beispiel Überlagerung durch andere Thoraxorgane, Adipositas oder Deformitäten.

¹Computertomographie

²Portables Röntgengerät

Unter Einsatz eines Navigationssystems kann durch die Abgleichung von präoperativen und intraoperativen Daten eine Verminderung der Strahlenbelastung erreicht werden und die Präzision erhöht werden. Die Operationsplanung kann im Vorfeld am Monitor erfolgen.

2 Themenbeschreibung

Thema dieser Arbeit ist die sinnvolle Kombination zweier Sichten auf den menschlichen Körper, welche - jede für sich allein gesehen - dem Chirurg nicht die nötige Information bietet. Das dreidimensionale CT-Modell auf der einen Seite bildet den menschlichen Körper detailliert ab, wobei die versch. Gewebearten deutlich anhand ihrer Intensität unterschieden werden können. Insbesondere ist der Aneurysmus bzw. die Dissektion darin sichtbar. Jedoch ist die Erstellung eines CT-Modells sehr aufwendig und kann deshalb nur präoperativ erfolgen. Das zweidimensionale Röntgenbild des C-Bogens auf der anderen Seite bildet hingegen lediglich Knochen, Metall und durch Einsatz von Kontrastmittel auch Blutgefäße ab, nicht jedoch den Aneurysmus, da dieser vom Kontrastmittel nicht durchströmt wird. Darüber hinaus ist der C-Bogen schnell und flexibel intraoperativ einsetzbar, woraus sich die Möglichkeit ergibt, die Position des Stent im Verlauf der Operation zu kontrollieren. Die Position des C-Bogens ist flexibel und die Projektionsrichtung frei wählbar. Die Bildgröße kann variabel zwischen ca. 15x15 und 40x40 cm gewählt werden. Erst die Kombination der erläuterten Modelle ermöglicht es dem Chirurgen, den Erfolg der Operation zu kontrollieren. Zum jetzigen Zeitpunkt gibt es dafür keinerlei Hilfsmittel, so dass sich dieser Schritt im Kopf des Arztes abspielt.

Ein Tool zur Planung und Visualisierung des operativen Eingriffs soll diese Lücke schließen. Kern dieses Tools ist die Augmentierung des CT-Modells mit einer aktuellen Röntgenaufnahme des C-Bogens. Dadurch erwartet man sich durch Optimierung des Ablaufs mehr Sicherheit für Patient und Arzt. Darüber hinaus soll die durchschnittliche Anzahl an Röntgenaufnahmen pro Operation und damit auch die Gabe von Kontrastmittel reduziert werden. Dieses Tool

wird in einer anderen Arbeit³ parallel zu dieser entwickelt. Diese Arbeit beschäftigt sich mit einem Teil-

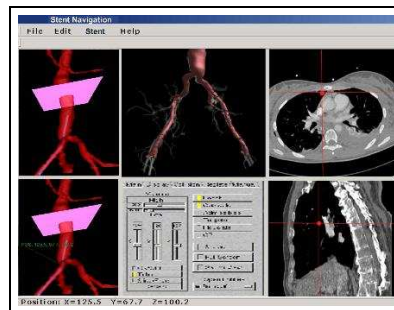


Abbildung 2: Benutzeroberfläche des Planungs-/Navigationstools

aspekt, der automatischen Registrierung der Röntgenaufnahmen im CT-Modell. Dazu notwendig ist die Entwicklung eines mathematischen Modells, anhand dessen die Qualität einer gegebenen Überlagerung der beiden Bilder gemessen werden kann. Auf dieser Basis kann dann automatisch eine optimale Überlagerung berechnet werden. Dabei müssen auf jeden Fall die med. Anforderungen an die Exaktheit (max. 3 mm Abweichung) eingehalten werden. Zudem soll die Berechnung einer optimalen Überlagerung nicht länger als einige Minuten in Anspruch nehmen. Prinzipiell sollen zwei versch. Ansätze evaluiert werden. Der erste Ansatz sieht vor, das dreidimensionale CT-Bild mittels Projektion in ein zweidimensionales Bild zu verwandeln, für welches dann die optimale Überdeckung mit der ebenfalls zweidimensionalen Röntgenaufnahme berechnet werden kann. Im zweiten Ansatz hingegen wird zunächst aus zwei Röntgenaufnahmen mit versch. Projektionsrichtungen ein dreidimensionales Bild der Aorta rekonstruiert, welches dann mit dem dreidimensionalen CT-Bild zur Überdeckung gebracht werden kann. Dabei erhöht sich natürlich die Anzahl der Freiheitsgrade und somit auch die Komplexität des Problems.

³Entwicklung eines Planungs- und Navigationswerkzeugs zur endoskopischen Therapie von abdominalen Aortenaneurysmen — Computerunterstützte Implantation eines Stentgrafts, Martin Groher, TU München, 2003